Nicht einzeln im Buchhandel käuflich

Sonderdruck aus **Fortschritte auf dem Gebiete der Röntgenstrahlen.** Bd. 57 (1938) H. 5
Vervielfältigung und Verbreitung von Arbeiten aus „Fortschritte auf dem Gebiete der Röntgenstrahlen" sowie deren Verwendung für fremdsprachige Ausgaben nur mit Genehmigung des Verlages gestattet
Verlag von Georg Thieme, Leipzig

Aus dem Physiologischen Institut der Universität München (Prof. Broemser)
Forschungsstelle für Luftfahrtmedizin (Dr. Weltz)

Experimentelle Studien über venöse Luftembolie

Von Dr. med. **Bruno Kerber,** Bad Nauheim

Mit 5 Tafeln

S. Frey (1) gab 1933 in seiner Monographie über die Embolie eine zusammenfassende Darstellung der experimentellen Forschungsergebnisse bei venöser Luftembolie, sie ist der Ausgangspunkt dieser Veröffentlichung.

In den Tierversuchen von Frey, Haselhorst (2), Jehn und Naegeli (3) ergab sich übereinstimmend, daß nach intravenöser Lufteinblasung bei blutiger Messung der Druck im großen Kreislauf sehr rasch und bei tödlichen Embolien bis auf Null absinkt, während gleichzeitig der Druck im kleinen Kreislauf zunächst auf das 3—4fache seines Ausgangswertes ansteigt; bei kleinen Luftembolien kehrt er mit der Wiederherstellung des Kreislaufes zur Norm zurück, bei massiven Embolien sinkt er im tödlichen Verlauf dann gleichfalls zur Nullinie.

Die Frage der Passage der Lungenkapillaren wurde noch von Jürgensen (4), Richter (5) bejaht, Jehn und Naegeli, Haselhorst, Frey (6), Wolf (7), Gundermann (8) lehnten sie ab. In den großen Kreislauf embolisierte Luft wird durch die vis a tergo des arteriellen Druckes durch die Kapillaren hindurch befördert. Der Vorgang ist der unmittelbaren Beobachtung im Augenspiegel zugänglich, wie die Versuche am Affen von Wefer (9) und Stargardt (10) zeigten. Exakte Messungen von Haselhorst erwiesen, daß die Lungenkapillaren für Luft erst bei einem Druck von 60—70 mm Hg durchgängig sind. Solche Druckwerte können vom muskelschwachen rechten Herzen nicht aufgebracht werden.

Im Gegensatz dazu haben Radnai und Mossonyi (11) in jüngster Zeit mitgeteilt, daß sie nach venöser Luftembolie regelmäßig im linken Vorhof und in der linken Kammer Luft fanden, und zwar röntgenologisch als auch bei Sektionen. Das von den Autoren veröffentlichte Röntgenbild des herausgeschnittenen Herzens hat keinerlei Beweiskraft für den von ihnen angenommenen Übertritt der embolisierten Luft ins linke Herz. Die der Röntgenologie geläufige grundsätzliche Forderung, daß zur Fremdkörperlokalisation mindestens 2 Aufnahmen mit einer Projektionsdifferenz von 90° erforderlich sind, ist nicht berücksichtigt worden. Die Projektion eines dreidimensionalen Körpers mit 4 sich sphärisch begrenzenden Binnenräumen auf eine Ebene läßt eine topische Diagnose der Luftblasen nicht zu. Der Einwand, daß die von den Autoren dem linken Vorhof zugesprochenen Luftaufhellungen sich im überdehnten rechten Vorhof befinden und in die Silhouette des linken Vorhofs hineinprojiziert sind, ist nicht zu widerlegen. Die durch eine an der Vorderseite des Herzens liegende Nadel vorgenommene Markierung der Grenze beider Vorhöfe sagt nichts aus über die Lagebeziehungen der beiden Vorhöfe an der Rückseite des Herzens. Die Grenze dieser beiden unregelmäßig sphärischen Hohlkörper kann sich als Linie überhaupt in keiner einzigen Projektionsebene darstellen. Dieselben kritischen Einwände sind gegen die angeblich der linken Kammer angehörenden Luftaufhellungen zu machen. Radnai und Mossonyi (12) stützten die Deutung ihrer Röntgenbefunde auf Obduktionsergebnisse, die sie nach der Methode von Kockels bei Unterwassersektionen erhoben hatten. Wegen der grundsätzlichen Wichtigkeit wurde die Frage der Dichtigkeit des Filters der Lungenkapillaren von mir einer nochmaligen autoptischen Bearbeitung am Kaninchen unterzogen.

Die Anwendung von Unterdruck ergibt einen methodischen Fortschritt der Beobachtung des Verbleibens kleiner und kleinster Luftblasen. Mit sinkendem Atmosphärendruck nimmt das Luftvolumen nach dem Boyle-Mariotteschen Gesetz zu. Es ergibt sich der Vorteil einer selektiven Vergrößerung des gesuchten Objekts, während jede optische Vergrößerung maßstäblich bleibt.

Unmittelbar nach der intravenösen Injektion von 10 ccm Luft wurden beginnend mit den Lungenvenen und der Aorta alle zu- und abführenden Gefäße doppelt unterbunden, das Herz dann

Eingereicht zur Erlangung des Dr.med.habil. in der medizinischen Fakultät der Universität München.

zwischen den Ligaturen herausgelöst, in die Unterdruckkammer gebracht und dort unter Wasser liegend beobachtet. Schon bei einem einer Höhenlage von 1500 m entsprechenden Druck wird das Volumen des rechten Vorhofs und der rechten Kammer wahrnehmbar größer, die Koronarvenen sind mit Blut- und Luftblasen gefüllt sichtbar. Bei weiterer Senkung des Atmosphärendruckes auf 525 mm Hg = 3000 m Nennhöhe nimmt ein gegebenes Gasvolumen etwa um das $1^1/_2$fache zu, nach dem Boyle-Mariotteschen Gesetz: $V = \frac{760}{525} V_0$.

Die Fehlerquelle, daß in Lösung befindliche Blutgase bläschenförmig freiwerdend, den Übergang embolisierten Gases an den Ort ihrer Entstehung vortäuschen, kommt bei diesen Drucken überhaupt nicht in Frage.

Bei der nun unter Wasser erfolgenden Sektion wurde in keinem einzigen Falle weder in der linken Kammer noch im linken Vorhof eine einzige Luftblase entdeckt, auch die Koronararterien waren stets frei von Luft. Hingegen perlten aus den bei der Sektion des linken Herzens angeschnittenen Koronarvenen Luftblasen hoch. Geringer Fingerdruck auf den rechten Vorhof beschleunigte den gut sichtbaren Durchgang des Luftblutgemisches durch die Koronarvenen und ihren Austritt aus der Schnittfläche. Es gelang, bei uneröffnetem rechten Herzen und zuverlässiger Unterbindung aller großen Gefäße, nur über die bei der Sektion des linken Herzens angeschnittenen Koronarvenen den rechten Vorhof fast völlig zu exprimieren. Diese Ergebnisse machen es wahrscheinlich, daß die von Radnai und Mossonyi bei ihren subaqualen Sektionen gesehenen geringen Luftmengen nicht den Binnenräumen des linken Herzens, sondern den bei der Sektion eröffneten Koronarvenen entstammten.

Elektrokardiographische Untersuchungen bei venöser Luftembolie haben zuerst Uhlenbruck und Strathmann (13) angestellt, sie fanden Veränderungen der Vorhofzacken, Überleitungsstörungen und Herzblock, Anwachsen der Q- und S-Zacken. Der Tod erfolge durch Lungenkreislaufsperre, Herzblock, Versagen der Kammerautomatie, also gewissermaßen im Adam-Stokesschen Anfall.

Stepp und Parade (14) erreichten unmittelbare Luftembolie der Kranzarterien durch Injektion von Luft in die linke Kammer, es trat meist schneller Herztod durch Kammerflimmern nach Extrasystolie und Deformierung der S-T-Strecke auf. Vorhofflimmern wurde nicht beobachtet, die Atmung überdauerte den „Sekundenherztod" in allen Fällen. Parade (15) hat mit Hunden experimentiert, deren Herzen bekanntlich besonders leicht ins Flimmern kommen, während andererseits bei den Kaninchen die Flimmerbereitschaft sehr gering ist. Aus diesem Grunde kann das Fehlen von Kammerflimmern bei meinen Versuchen nicht ohne weiteres auf den Unterschied zwischen der venösen Luftembolie und der von Parade geübten unmittelbaren Injektion in den linken Ventrikel bezogen werden.

Egedy, Dudits und Radnai (16) gehen in ihrer Erklärung der elektrokardiographischen Veränderungen bei venöser Luftembolie vom Standpunkt der Budapester Schule aus, daß die Kapillaren des kleinen Kreislaufes kein zuverlässiges Filter für die Luft darstellen, diese vielmehr in das linke Herz gelangen lassen. Die durch Embolie der Kranzarterien bedingte Ischämie und Infarzierung des Herzmuskels bzw. des Reizleitungssystems sei Ursache der elektrokardiographischen Befunde. Radnai und Mossonyi prüften den Einfluß des Vagus bei korpuskulärer Lungenembolie. Sie konnten mit Stärkesuspension durch Behandlung mit Lugolscher Lösung die Dichtigkeit des Filters der Lungenkapillaren für die embolisierte Substanz nachweisen. Die embolisierten Tiere starben unter dem elektrokardiographischen Bilde einer akuten Koronarinsuffizienz, während der histochemische Befund die arteriellen Gefäße des Herzens als völlig frei von der embolisierten Substanz zeigte. Wurde diese Art der Embolisierung aber nach vorbereitender doppelseitiger Ausschaltung des Vagus vorgenommen, so blieben die Tiere stundenlang am Leben und das Elektrokardiogramm zeigte keinerlei koronare Veränderungen. Diese bereits von Dunn an Bacrofts Institut an Ziegen beobachtete Beeinflussung des Ablaufes der Lungenembolie durch vorhergehende Vagusdurchschneidung beschrieben die Autoren als pulmokoronaren Reflex.

Auch Scherf und Schönbrunner (17) hatten zunächst auf Grund klinischer Beobachtung und in der Folge experimentell das Bestehen eines durch Vagotomie unterbrechbaren pulmokoronaren Reflexes bei Lungenembolie nachgewiesen und mit dem von Sauerbruch (18) bei sehr kleinen Embolien klinisch beobachteten „Reflextod" in Beziehung gebracht. Nach Radnai und Mossonyi kommt aber bei Luftembolie das für Koronarkreislaufstörungen charakteristische Elektrokardiogramm bemerkenswerterweise trotz beiderseitiger Vagotomie zustande. Die Autoren führen diesen grundsätzlichen Unterschied der Luftembolie gegenüber der korpuskulären Embolie auf die Durchbrechung des Lungenfilters und unmittelbare Embolisierung der Koronararterien zurück.

Diese Begründung ist aber hinfällig, nachdem die Irrtümlichkeit der Voraussetzung durch meine Unterdrucksektionen erwiesen wurde. Die Störung der koronaren Hämodynamik liegt im

R. UNIV. BIBLIOTHEEK LEIDEN

wesentlichen nicht auf der arteriellen, sondern der venösen Seite, wie meine autoptischen Befunde zeigten und die später zu beschreibenden Kymogramme dokumentieren werden.

Grundsätzlich unterscheidet sich die Luftembolie von der korpuskulären Embolie dadurch, daß bei Gasembolie, die in einer dem Schlagvolumen entsprechenden Menge und Geschwindigkeit erfolgt, ein Teil des Gases im rechten Herzen verbleibt; es bildet sich mit dem nachströmenden Blute ein mehr minder feinperliges Luftblutgemisch.

Schon Brauer (19) teilte mit, daß dem Luftblutgemisch eine erhöhte Viskosität zukommt, ferner treten infolge von Oberflächenspannung Kräfte zutage, die dem Durchpassieren einen erhöhten Widerstand entgegensetzen können (Meniskuswirkung). Pfanner (20) machte auf Grund von Versuchen mit Eierklar und Schneerute die Annahme, das Luftblutgemisch würde im Herzen zu einem hochviskösen, nicht mehr fließbaren feinblasigen Schaume geschlagen und der Verlust der Fluidität im Verein mit erheblicher Volumenzunahme des Gemisches sei Ursache des Versagens des Herzens. Diese Annahme wurde von Neumeyer (21) widerlegt, er sah nach tödlicher Luftembolie seiner Versuchstiere keinerlei erhebliche, die Fluidität herabsetzende Viskositätsveränderung des Luftgemisches und keine die Herzdilatation mechanisch erklärende Volumenzunahme des mittel- bis großblasigen Schaumes.

Auch bei meinen eigenen Versuchen erwies sich die Fließbarkeit des Inhaltes des rechten Herzens bei den Sektionen stets als erhalten, das fein- bis mittelblasige Luftblutgemisch war durch leichten Fingerdruck durch die angeschnittene Pulmonalarterie zu entleeren. Ebensowenig konnte von einer die Herzerweiterung mechanisch bedingenden Volumenzunahme des Luftblutgemisches die Rede sein.

Es liegen keine Angaben im Schrifttum darüber vor, ob die Viskositätsänderung des Luftblutgemisches das Klappenspiel beeinträchtigt. Wohl wurde Trikuspidalinsuffizienz im Ablauf der Luftembolie gelegentlich gesehen, aber nicht auf die Änderung der Fluidität des Herzinhaltes bezogen. Insuffizienz der Pulmonalklappen wurde nicht beschrieben. Es lag diese Fragestellung auch nicht im Arbeitsplan dieser Veröffentlichung. Merkwürdigerweise ist im Schrifttum die Rückwirkung des Luftblutgemisches auf das Arbeitsdiagramm des Herzens gleichfalls nicht erörtert worden. Unter physiologischen Bedingungen kontrahiert sich der Herzmuskel in der Anspannungszeit isometrisch, nach Eröffnung der Seminularklappen ist die durch den Blutdruck in den großen Gefäßen repräsentierte Überlastung überwunden und der Herzmuskel entleert in nahezu isotonischer Kontraktion seinen Inhalt[1]). Nach venöser Luftembolie vollzieht sich, da die embolisierte Luft kompressibel ist, die Systole als auxotonische Kontraktion. Diese Veränderung der Zuckungsform kann aber keinesfalls die Ursache der erlöschenden Fördertätigkeit des Herzens sein: Haselhorst eröffnete nach der Luftembolie einen großen Ast der Pulmonalarterie, sofort perlten unter gleichzeitiger Besserung der Herztätigkeit Luftblasen aus der Einstichstelle.

Es erschien aussichtsreich, mit der Kontrastblutmethode von Boehme (22) unter Zuhilfenahme der Stumpfschen (23) Flächenkymographie und der Elektrokardiographie offene Fragen der Koronardurchblutung und Lokalisation der Luft einer neuen Bearbeitung zu unterziehen.

Methodik: Einbindung einer Kanüle in die Vena jugularis des tief mit Urethan narkotisierten Kaninchens, Einspritzung von 10—20 ccm Thorotrast intravenös, serienmäßige Röntgenaufnahmen mit dem zugleich als Tunnelkassette dienenden Flächenkymograph unter konstanten Aufnahmebedingungen und elektrokardiographischer Registrierung der Herztätigkeit. Soweit nichts Besonderes vermerkt wird, sind alle Embolien mit der Geschwindigkeit von etwa 10 Sekunden für 5 ccm gesetzt, irgendwie nennenswerter Fingerdruck auf den Spritzenkolben wurde vermieden. Die Aufnahmen wurden meist in frontalem Strahlengang, linke Seite anliegend, gefertigt, die Ventrodorsalaufnahme wurde nur in Sonderfällen herangezogen[2]).

Tafel 1 zeigt die Kymogramme und zugeordneten Elektrokardiogramme des Versuches Nr. 6 mit einer Luftembolie von 5 ccm nach vorbereitender intravenöser Injektion von 18 ccm Thorotrast bei einem 3,5 kg schweren Kaninchen. Das Kymo Nr. 2, 1 Minute nach der Embolie, zeigt die Luftaufhellung in der rechten Kammer, während in den Vorhof schon wieder Kontrastblut nachgeströmt

[1]) O. Frank, Dynamik des Herzmuskels. Z. Biol. 32: 370.

[2]) Die Topographie der Frontalprojektion ist von Weltz, Kottenhoff und Gaul, Das Röntgenkymogramm des Kaninchenherzens im Unterdruck, Luft.med. 2 (1937): 29, an einer schematischen Zeichnung erörtert worden.

ist. Die verhältnismäßig geringe Menge der im Herzen sichtbaren Luft läßt darauf schließen, daß der größere Teil des embolisierten Gases — in seiner Gesamtheit etwa dem doppelten Schlagvolumen entsprechend — das arterielle Ostium des rechten Herzens wieder verlassen hat. Im Vergleich zur Ausgangsaufnahme Kymo Nr. 1 zeigt das Herz eine deutliche Querdehnung. Auf den Kymos Nr. 3

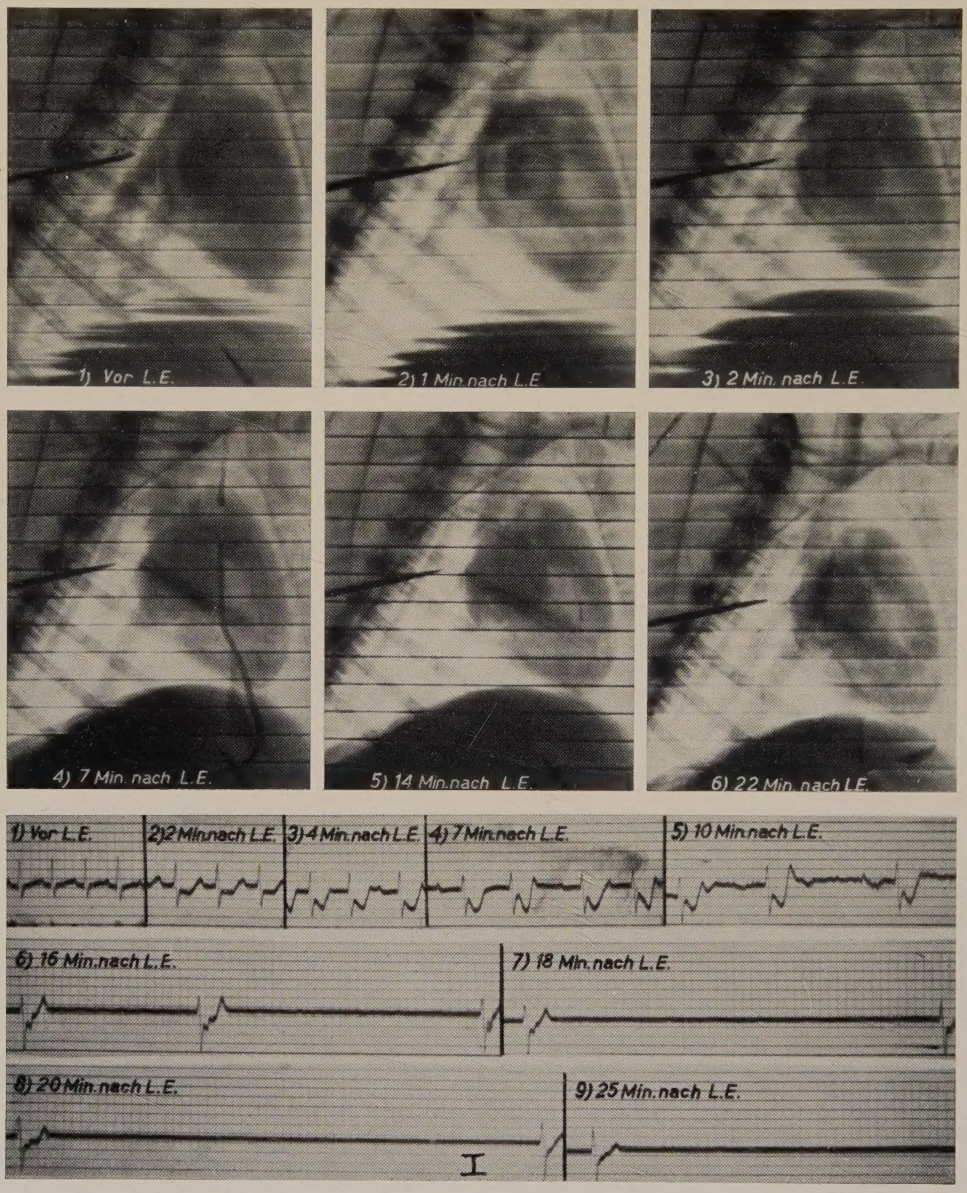

Tafel 1. Versuch 6. Kymogramme und zugeordnete Elektrokardiogramme in Nadelableitung bei urethannarkotisiertem Kaninchen in linker Seitenlage nach vorbereitender intravenöser Injektion von 18 ccm Thorotrast. Kymo Nr. 1: Ausgangsbild, 1 Minute vor Kymo Nr. 2, venöse Luftembolie von 5 ccm. Zunehmende Querdehnung bis zur ballonartigen Erweiterung des Herzens. Tiefgreifende Änderung der Bewegungsphänomene. Kymo Nr. 4 zeigt nur mehr eben erkenntliche Dichtigkeitsschwankungen, auf Kymo Nr. 5 und 6 keine Bewegung mehr. Kaliberverringerung der Aorta und Lungengefäße, pralle Füllung der Hohlvene. Fortschreitende koronare Deformierung des Elektrokardiogramms. Näheres im Text.

und Nr. 4 nimmt die ballonartige Erweiterung des Herzens maximal zu, der Querdurchmesser wächst von 3,0 auf 3,5 cm.

Die kymographisch faßbaren Bewegungsphänomene erfahren durch die Luftembolie tiefgreifende Veränderung. Die Atmung verlangsamt sich und kommt 5 Minuten nach dem Eingriff zum Stillstand. Die Herzfrequenz nimmt ab, die Schlagfolge wird arrhythmisch. Die Verlängerung des Kammerintervalls ist auf Kymo Nr. 4 an der Verbreiterung der diastolischen Lateralbewegung eindrucksvoll abzulesen. Die Förderleistung des Herzens ist, beurteilt nach der Intensität der Dichtigkeitsschwankungen, die ersten Minuten nach der Embolie noch leidlich erhalten. Beachtlicherweise ist sie im Gebiet der rechten Kammer am deutlichsten. Schon auf Kymo Nr. 4, 7 Minuten nach dem Eingriff, sind die Dichtigkeitsschwankungen erheblich verringert, während die Frequenz von 7 Herzrevolutionen der Ausgangsaufnahme auf 3 abgenommen hat. Sinnfällig äußert sich das Leerlaufen des großen Kreislaufs an der erheblichen Kaliberverringerung der Aorta. Die Lungengefäße, die zunächst in ihrem Füllungsgrade nicht nennenswert verändert erscheinen, verringern in der Folge gleichsfalls ihr Kaliber. Die untere Hohlvene präsentiert sich als strotzend gefüllt. Der Luftgehalt des Herzens ändert sich in der Folge kaum mehr. Auf Kymo Nr. 5, 14 Minuten nach der Embolie, und den folgenden Röntgenaufnahmen sind Bewegungserscheinungen und Dichtigkeitsschwankungen auch bei Lupenvergrößerung nicht mehr zu erkennen.

Die Elektrokardiogramme lassen sehr früh einsetzende koronare Schädigung erkennen. Der Vergleich des Elektrokardiogramms Nr. 2, unmittelbar nach der Embolie und $^1/_2$ Minute vor Kymo Nr. 2 registriert, mit dem Ausgangs-Elektrokardiogramm Nr. 1 zeigt bereits erhebliche Beeinflussung des Erregungsablaufs: Verlängerung der Überleitungszeit von $^1/_{20}$ auf $^2/_{20}$ Sekunden, Senkung der S-T-Strecke und beginnende Diphasie der Nachschwankung. Der Kammerrhythmus ist verlangsamt. Das 2 Minuten später registrierte Elektrokardiogramm Nr. 3 zeigt unter abnehmender Frequenz fortschreitende Koronarschädigung: P-R $^3/_{20}$ Sekunden, Negativität von T ohne Zwischenstück, also beginnende Umwandlung zur monophasischen Schwankung. Der Rhythmus ist jetzt, 2 Minuten nach der Embolie, durch supraventrikuläre Unregelmäßigkeit gestört. Rhythmusstörung und Herabsetzung der Frequenz sind auch auf dem Kymogramm Nr. 2 augenfällig. Das Elektrokardiogramm Nr. 4 ist unmittelbar nach Kymo Nr. 4, 7 Minuten nach der Embolie, gefertigt und zeigt unregelmäßige Vorhoftätigkeit, wechselnde Überleitungszeit und Systolenausfälle. Die koronare Deformierung ist weiter vorgeschritten, die Bradykardie hat zugenommen. Das Elektrokardiogramm Nr. 5, 10 Minuten nach der Embolie, läßt, trotz der durch Muskelkrämpfe des Tieres bedingten Entstellung, Vorhofflattern mit absoluter Arrhythmie erkennen. Das Elektrokardiogramm Nr. 6, mit 16 Minuten nach der Embolie zeitlich dem Kymogramm Nr. 5 zugeordnet, zeigt Vorhofflimmern und eine langsame Kammerarrhythmie mit einer zwischen 1 und 1,3 Sekunden pendelnden Kammerfrequenz. Die folgenden Elektrokardiogramme Nr. 7—9, in einem Abstand von jeweils 3 Minuten gefertigt, bringen fortschreitende Verlangsamung der absolut arrhythmischen Kammertätigkeit bis zu einem R-R-Intervall von $^{77}/_{20}$ Sekunden, also fast alle 4 Sekunden eine Kammeraktion, zur Darstellung.

In allen 14 Versuchen dieser Art mit „massiver" Luftembolie wurde der sehr rasche, fast unmittelbar nach der Luftembolie einsetzende Beginn der fortschreitenden koronaren Schädigung sowie die Querdehnung des Herzens, das Leerlaufen des großen Kreislaufs und die strotzende Füllung der Hohlvene gesehen. Die Herztätigkeit überdauerte den Atemstillstand um 15—20 Minuten, Herzstillstand erfolgte zwischen 20 und 40 Minuten nach einer das Schlagvolumen um das Zwei- bis Mehrfache übersteigenden Luftembolie.

Die ballonartige Erweiterung des Herzens ist bereits von S. Frey, Haselhorst und anderen Autoren durch Röntgenbilder belegt worden. Sie trat in allen meinen Versuchen sehr schnell nach der Embolie auf und zeigte sich regelmäßig als Querdehnung des Herzens. Es entspricht dies Verhalten dem von Kirch (14) bei seinen Quecksilberembolien als akute Myokardschädigung autoptisch verifizierten myogenen Dilatation. Die vom gleichen Autor beim chronischen Embolieversuch beschriebene tonogene Längsdehnung des Herzens war bei meinen akuten Luftembolien erwartungsgemäß nicht zu beobachten.

McGinn und P. D. White (25) haben das abnorme Elektrokardiogramm bei Lungenembolie auf die Erweiterung und Insuffizienz des rechten Herzens zurückgeführt, während Goldenberg und Rotberger (26)

gerade bei Koronarkrämpfen, die sie durch Pitressin auslösten, das schnelle Entstehen einer schweren Herzinsuffizienz und einer vorwiegend das rechte Herz betreffenden imposanten Erweiterung gesehen hatten und für dieses Geschehen die von Wenckebach (27) am Beispiel des Beriberi-Herzens aufgestellte Regel heranzogen, daß eine das gesamte Herz treffende Schädigung deswegen zu einer vorwiegenden Erweiterung des rechten Herzens führt, weil nur dieses gezwungen ist, die ganze Blutzufuhr aus dem Körper aufzunehmen und zu verarbeiten.

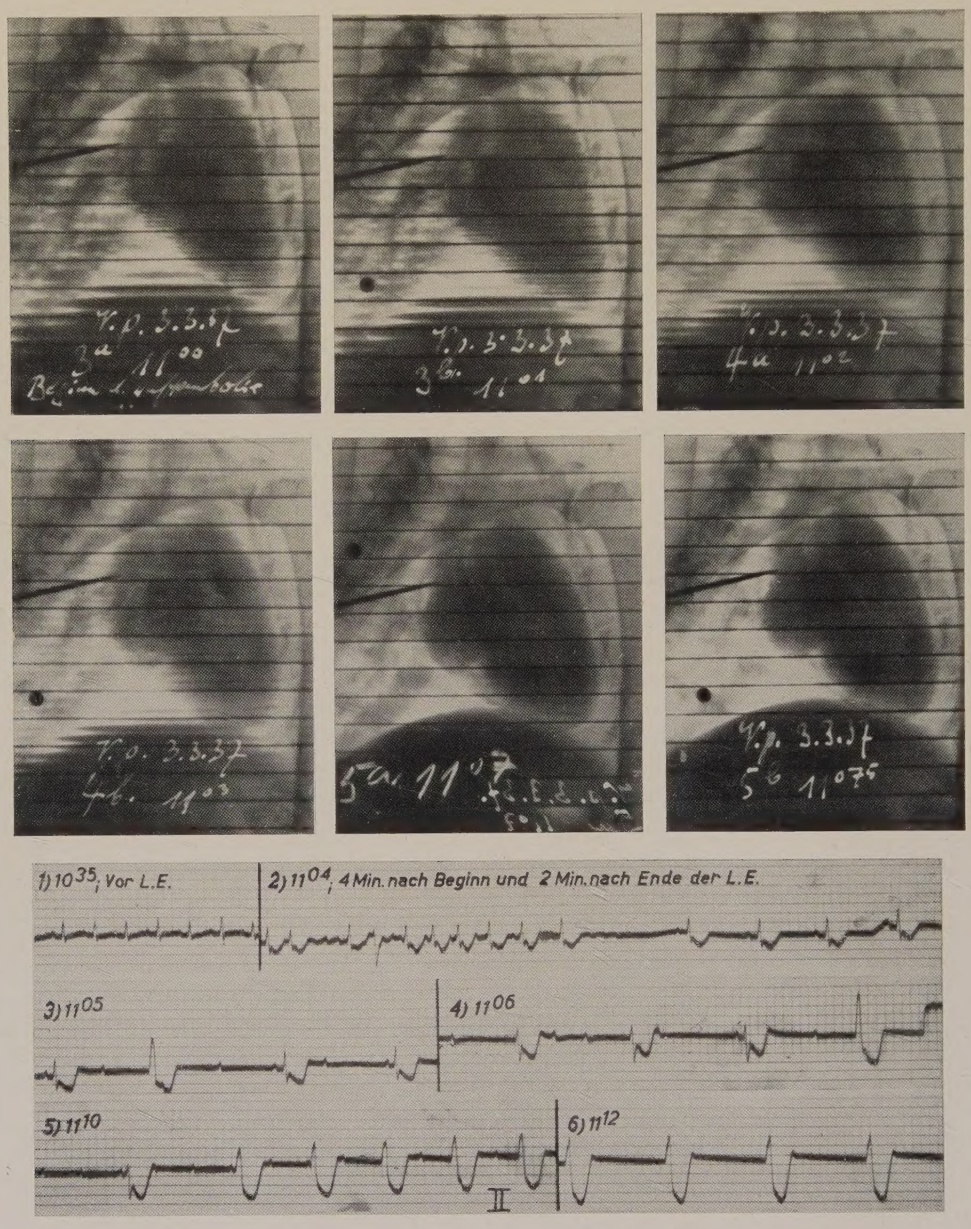

Tafel 2. Versuch p. Fraktionierte Luftembolie, bei Kymo Nr. 3a und 4a je $^1/_2$ ccm Luft intravenös. Zunehmende Querdehnung, fortschreitender Rückgang der Frequenz und der Dichtigkeitsschwankungen, während der 5 Minuten von Kymo Nr. 4a bis Kymo Nr. 5b. Umwandlung des Elektrokardiogramms zur monophasischen Schwankung.

Bei Luftembolie liegt einerseits eine fast unmittelbar einsetzende Koronarinsuffizienz vor, zu dieser allgemeinen Schädigung des Herzens tritt die Belastung der rechten Kammer durch die auf

das Mehrfache des Ausgangswertes ansteigende Druckerhöhung im kleinen Kreislauf als zusätzliche Ursache der ballonartigen Dehnung des rechten Herzens hinzu.

Der Einfluß der Dosis auf den Ablauf der Lungenembolie soll in folgendem Versuch wiedergegeben werden. V. p. Dem Kaninchen wurde nach vorbereitender Injektion von 20 ccm Thorotrast um 11 Uhr zunächst $^1/_2$ ccm und nach 2 Minuten nochmals dieselbe Dosis Luft embolisiert, insgesamt also etwa die Hälfte des Schlagvolumens. Die Kymos der Tafel 2 bringen eindrucksvoll die zunehmende Querdehnung des Herzens sowie die Änderung des Rhythmus zur Darstellung, auf Kymo Nr. 4a ist die Arrhythmie und die beginnende Verlangsamung der Schlagfolge im Beginn, auf Kymo Nr. 4b 1 Minute später bereits sehr eindrucksvoll zu sehen. Die Förderleistung des Herzens ist, beurteilt nach der Amplitude der systolischen Medialbewegung und nach der Intensität der Dichtigkeitsschwankung, noch nicht erheblich herabgesetzt, die Kaliberverringerung des Aortenschattens ist eben merklich, die Verbreiterung der unteren Hohlvene beginnt. Das zugeordnete Elektrokardiogramm Nr. 2 zeigt fortschreitende koronare Veränderung des Kammerteils und den Wechsel von Vorhofflattern, partiellem Block und einzelne ventrikuläre Extrasystolen sowie eine geringe Verlangsamung der Frequenz. 11,05 Uhr steht die Atmung still, 1 Minute lang stören zerebrale Krämpfe den Fortgang der röntgenologischen und elektrokardiographischen Aufnahmen. Das Elektrokardiogramm Nr. 3 registriert 2:1 Block mit ausgesprochen koronarem Kammerkomplex und einer ventrikulären Extrasystole. Nach 1 Minute ändert sich auf Elektrokardiogramm Nr. 4 der Kammerkomplex noch weiter in der Richtung einer monophasischen Deformierung, die Systolendauer beträgt $^4/_{20}$ Sekunde. Auf den zeitlich zugeordneten Kymos Nr. 5a und 5b ist bei Lupenvergrößerung an der Kontur des rechten Vorhofs doppelte Frequenz eben erkennbar. Die Abnahme der Dichtigkeitsschwankungen gibt einen Anhaltspunkt für die Vergrößerung des systolischen Rückstandes. Mit Sicherheit läßt sich sagen, daß zu diesem Zeitpunkt das Herz zwar herabgesetzte, aber immerhin nicht unerhebliche Füllungsschwankungen durchmacht. Da die beim Atemstillstand so eindrucksvoll als gestaut erkennbare Hohlvene keinerlei Füllungsschwankung aufweist und auch die Kontur des rechten Vorhofs systolische Lateralbewegungen vermissen läßt, liegt zu diesem Zeitpunkt eine Insuffizienz der Trikuspidalklappe nicht vor, und die rechte Kammer wirft ihr gesamtes, verringertes Schlagvolumen durch die Pulmonalarterie aus. Auf dem Kymo Nr. 6b der Tafel 3 ist ein Bewegungsphänomen nur noch als geringfügige Dichtigkeitsschwankung eben erkennbar. Das zugeordnete Elektrokardiogramm Nr. 5 zeigt eine Frequenz von $^9/_{20}$ Sekunde. Kymo Nr. 7b läßt bei einer aus dem zugeordneten Elektrokardiogramm Nr. 6 ausgemessenen weiteren Verlangsamung des Kammerrhythmus auf $^{13}/_{20}$ Sekunde Bewegungserscheinungen nicht mehr erkennen. Da aber die Belichtungszeit 1 Sekunde beträgt und somit länger ist als das Kammerintervall, muß während jeder Aufnahme eine Systole stattgefunden haben, die mechanisch so wenig ergiebig war, daß eine Konturveränderung oder Füllungsschwankung kymographisch nicht dargestellt werden konnte. Beachtlicherweise nimmt in dieser Zeit von 11,09—11,16 Uhr die Breite des Herzens um 3 mm ab. Die Ausmessung zeigt, daß diese Breitenabnahme ausschließlich das linke Herz betrifft. Die Förderleistung des rechten Herzens ist offenbar außerordentlich verringert, das linke Herz pumpt sich infolge versiegenden Angebots erst jetzt völlig leer. Zur Darstellung dieses Geschehens wurde unmittelbar vor Kymo Nr. 8a neuerlich 4 ccm Thorotrast in die Jugularvene gespritzt. Im Elektrokardiogramm Nr. 8 wirkt sich die Druckerhöhung im rechten Vorhof als ausgesprochene Verlangsamung der Reizerzeugung aus, das Kammerintervall vervielfältigt sich auf $^{46}/_{20}$ Sekunde. Dieses Verhalten widerspricht der Erwartung. Nach Bainbridge (28) ruft bei unversehrten Herznerven die intravenöse Transfusion eine Beschleunigung der Herzschläge hervor, wenn die Drucksteigerung in den zentralen Venen die Höhe von etwa 30—60 cm Wasser erreicht.

Auf dem Kymo Nr. 8a sieht man die prall mit konzentrierter Thorotrastlösung gefüllte obere Hohlvene, der rechte Vorhof und die rechte Kammer sind mit Sicherheit nicht gegeneinander abzugrenzen, sehr deutlich ist der Conus pulmonalis und das rechte Herzohr, konzentrierte Thorotrastlösung ist in den Stamm der Pulmonalarterie und ihre Verzweigungen erster und zweiter Ordnung gefördert worden. Da rückläufige Füllung der unteren Hohlvene mit konzentrierter Thorotrastlösung nicht

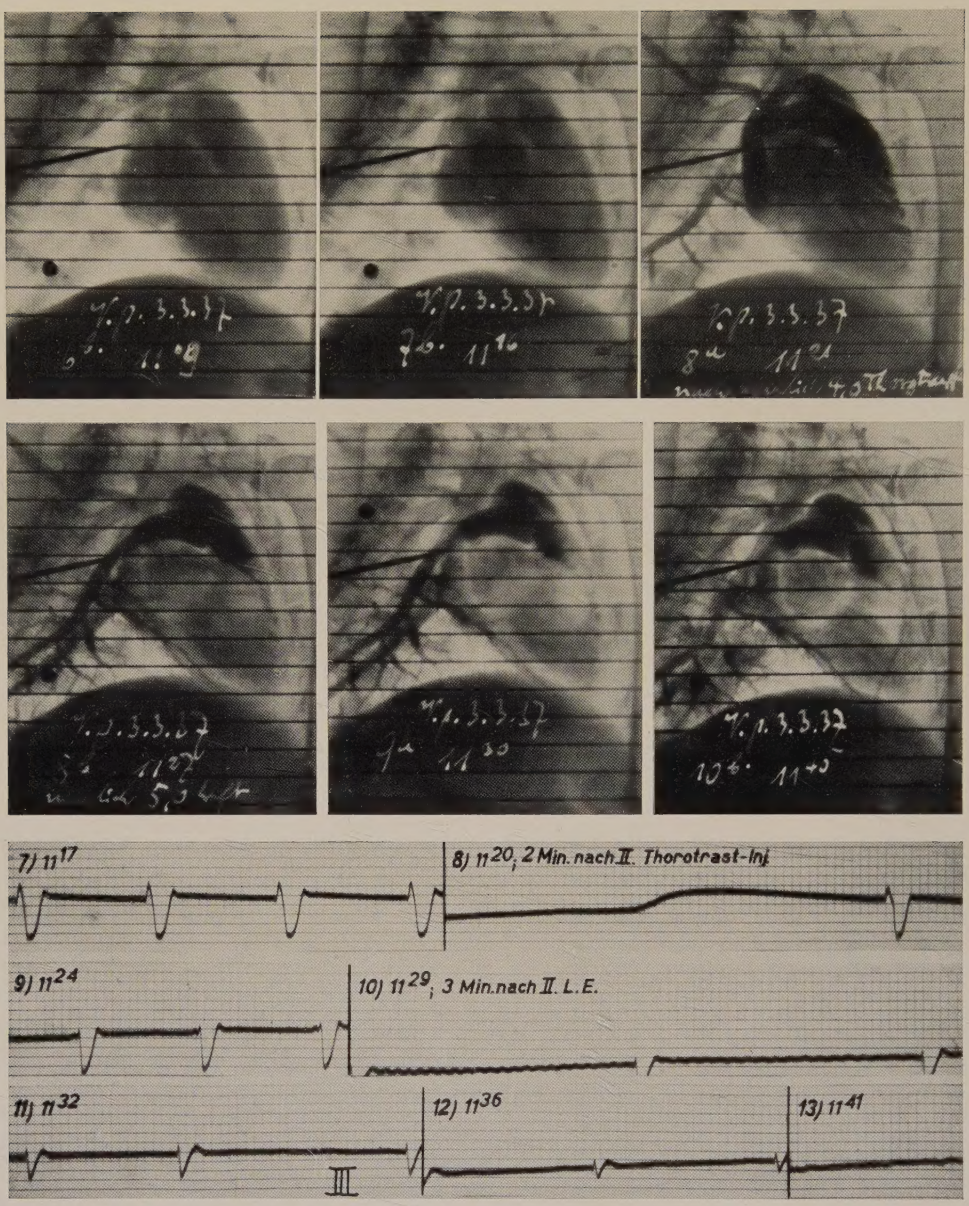

Tafel 3. Versuch p. Fortsetzung des Versuches von Tafel 2. Kymo Nr. 6b zeigt bei fehlender Konturveränderung andeutungsweise Dichtigkeitsschwankungen. Kymo Nr. 7b läßt alle Bewegungserscheinungen vermissen. Die Herzbreite ist gegen Kymo Nr. 6b um 3 mm zurückgegangen, der Rückgang betrifft ausschließlich den linken Anteil der Herzsilhouette. Unmittelbar vor Kymo Nr. 8a neuerlich 4 ccm Thorotrast intravenös. Pralle Füllung der oberen Hohlvene, Mischblut im rechten Vorhof und rechter Kammer, die gegeneinander nicht sicher abzugrenzen. Konzentriertes Thorotrast im Conus pulmonalis und im rechten Herzohr. Stamm und einzelne Äste erster Ordnung der A. pulmonalis gefüllt. Unmittelbar vor Kymo Nr. 8b neuerlich Luft intravenös, Thorotrastfüllung weiterer Verästelungen der Pulmonalarterie, Überschreitung der Kapillargrenze, und Füllung der zugehörigen Lungenvenen. Kymo Nr. 9a und 10b zeigen — ohne weiteren Eingriff von außen — fortschreitende Kontrastfüllung pulmonaler Arterien- und Venenäste dritter und vierter Ordnung. Differenzierung der Pulmonalklappe. Füllung der Vena mammaria interna und deren Verzweigungen.

erfolgt ist, kann der Injektionsdruck nicht hoch genug gewesen sein, um die Füllung des Stammes und der Verzweigungen der Pulmonalarterie zu bewirken. Es handelt sich also keineswegs um druckpassive Flüssigkeitsbewegung, sondern um herzsystolische Förderung im Sinne des Blutstroms.

Das nächste Elektrokardiogramm Nr. 9 zeigt eine inzwischen erfolgte Verbesserung der Reizerzeugung im A. V. Knoten, die Kammerfrequenz hat sich auf $^{15}/_{20}$ Sekunde erhöht. Jetzt wurde bei Kymo Nr. 8b neuerlich 5 ccm Luft embolisiert, die Reizerzeugung hört zunächst auf, das Herz steht still. Das unmittelbar danach gefertigte Kymo Nr. 8b zeigt die Luftansammlung im rechten Vorhof und in der rechten Kammer, Thorotrastlösung hat weitere Verästelungen der Pulmonalarterie gefüllt, es ist sogar die Kapillargrenze überschritten worden, einzelne zugehörige Lungenvenen sind kontrastgefüllt, Übertritt in den linken Vorhof ist nicht erkennbar. Es sind keine Anhaltspunkte dafür vorhanden, ob diese Passage der Kapillaren druckpassiv durch die vis a tergo der Luftinjektion bedingt wurde oder in den seit Kymo Nr. 8a bis zur Luftembolie verflossenen 5 Minuten spontan durch die Fördertätigkeit des Herzens erfolgt ist.

Die elektrokardiographische Verfolgung der Herztätigkeit zeigt auf Elektrokardiogramm Nr. 10 um 11,29 Uhr Vorhofflattern und sehr langsame arrhythmische Kammertätigkeit. Nach weiteren 3 Minuten ist auf Elektrokardiogramm Nr. 11 eine geringe Verkleinerung der Ausschläge und weitere Deformierung ersichtlich. Nach weiteren 4 Minuten sind auf Elektrokardiogramm Nr. 12 die Amplituden nochmals kleiner geworden, aber die Kammer schlägt rhythmisch (Vorhofflimmern mit Block?). Die Kymos Nr. 9b und 10b zeigen nunmehr, ohne Manipulationen von außen, weiter fortschreitende Kontrastfüllung pulmonaler Arterien- und Venenäste dritter und vierter Ordnung. Durch Mischung mit nachfließendem Blut nimmt die Dichtigkeit des Kontrastschattens ab. Die Vena cava inferior ist mit verhältnismäßig wenig dichtem Kontrastblut gefüllt, das keinesfalls direkt aus der zweiten Thorotrastinjektion des Kymos Nr. 8a stammen kann. Rückläufig hat sich aus der konzentriertes Kontrastblut führenden Cava superior die Vena mammaria interna und deren Verzweigungen gefüllt. Die Pulmonalklappe ist differenzierbar, die fortschreitende Entleerung des rechten Herzohres ist sichtbar. Seit der massiven zweiten Luftembolie des Kymos Nr. 8b und bis zum Kymo Nr. 10a haben nach der aus den zugeordneten Elektrokardiogrammen zu errechnenden Frequenz von durchschnittlich 30 Aktionen pro Minute insgesamt 300 Herzrevolutionen stattgefunden. Die minimale Förderung eines Bruchteiles des normalen Schlagvolumens durch diese 300 Systolen ist auf den Aufnahmen ersichtlich.

Dieser Versuch zeigt, daß bei einer sehr langsamen, quantitativ das Schlagvolumen nicht erreichenden Luftembolie die Luft aus dem Herzen ausgeworfen wird und das Herz dann seine Fördertätigkeit bis auf ein Minimum einstellt, trotzdem noch größere Bezirke der Lungenstrombahn bei einer zweiten Injektion von Kontrastflüssigkeit und Luft als durchgängig dargestellt werden konnten. Auch bei dieser kleinen, „fraktioniert" gesetzten Luftembolie setzt frühzeitig koronare Deformierung des Elektrokardiogramms ein, die bis zur monophasischen Umwandlung vorschreitet.

Die nachträgliche Injektion von Thorotrast nach der zweiten Luftembolie erweist sich als leistungsfähige Modifikation der Kontrastblutmethode. Infolge der durch die Blockierung zahlreicher Lungengefäße herabgesetzten Zirkulation kommt es nicht mehr zu einer Durchmischung mit dem Gesamtblut, sondern nur zu einem Einströmen des unverdünnten Kontrastmittels in noch durchgängige Gefäßgebiete, die Flüssigkeitsbewegung kann unmittelbar und vollständig am „Kontrastembolus" abgelesen werden[1]).

[1]) Als erste haben Franck und Alwens (29) Kreislaufstudien am Röntgenschirm unter Injektion 10%iger Bismutöllösung vorgenommen. Die Beobachtungen der beiden Autoren lassen sich am besten durch Wiedergabe einiger Sätze der Publikation verstehen: „Beim Kaninchen eilen kleine Wismutkugeln mit großer Geschwindigkeit durch den rechten Vorhof in den rechten Ventrikel, um daselbst in schnellem Wirbel, einem Mückenschwarm vergleichbar, einige Male zu kreisen und durch die Art. pulmonalis im Bogen in die Lunge zu verschwinden. Treten größere, langgestreckte Bismutthromben in das rechte Herz ein, so werden sie in dem schnellen Wirbel alsbald in einzelne Kugeln zerrissen und verlassen dann erst in diesem Zustand den rechten Ventrikel. Die Zeit, die sich die Bismutthromben im rechten Herzen des Kaninchens aufhalten, variiert nach unseren Feststellungen erheblich; bei einer Frequenz von 200 bis 250 Pulsschlägen in der Minute sahen wir ein Verweilen der Bismutthromben von 1—2 Sekunden, stets blieben sie während mehrerer (4—8) Systolen im Herzen . . ."

Die Füllung der Lungengefäße mit konzentrierter Thorotrastlösung erfolgt nicht gleichmäßig, es sind vielmehr nur Gefäßgebiete des Lungenuntergeschosses kontrasthaltig dargestellt. Es handelt sich dabei nicht um eine Zufälligkeit, denn das gleiche Geschehen wiederholt sich auch im nächsten wiedergegebenen Versuch. Die Annahme von Kretz (30), nach welcher eine Gesetzmäßigkeit für die Lokalisation von Lungenembolie besteht, ist nicht unwidersprochen geblieben, sie ließ sich insbesondere bei den Untersuchungen von Alwens und Frick (31) nicht bestätigen. Auch bei der Durchsicht aller mit der unmodifizierten Kontrastblutmethode vorgenommenen Luftembolie-Bildserien ergab sich regelmäßig die bevorzugte Kontrastfüllung der in den Unterfeldern der Lunge verlaufenden Gefäße.

Bekanntlich hat Hochrein (32) für den Lungenkreislauf die Annahme einer Teilung in ein „Kanalsystem" und einen „Stauweiher" gemacht. Ob die auf diesen Bildern sich zeigende topographische Sonderstellung bestimmter Gefäßbezirke verknüpft ist mit Besonderheiten der Funktion, wurde als außerhalb der Fragestellung dieser Arbeit einer speziellen Untersuchung nicht unterzogen.

Hochrein und Schneyer (33) untersuchten bei korpuskulärer Lungenembolie den Druck in der Art. femoralis und der Art. pulmonalis sowie die Durchblutung der rechten und linken Koronararterie. Entgegen der Lichtheimschen (34) Auffassung, daß weit über die Hälfte der gesamten pulmonalen Zirkulation unterbunden werden kann, ohne daß Änderungen in der Größe der Lungendurchblutung, der Schlagzahl des Herzens und der Höhe des Aortendruckes auftreten, fanden die Autoren selbst beim Setzen kleiner bei rein mechanischer Betrachtungsweise der Hämodynamik des pulmonalen Systems bedeutungsloser Lungenembolien Druckanstieg in der Pulmonalarterie. Die von Schwiegk (35) bei intrapulmonaler Drucksteigerung als Entlastungsreflex beschriebene Senkung des Aortendruckes und Verlangsamung der Pulszahl wurde dabei nicht regelmäßig gesehen. Während Eckhard (36) bei experimenteller Lungenembolie die Koronardurchblutung zunächst vermindert, im weiteren Verlauf als gesteigert registrierte, fanden Hochrein und Schneyer l. c. in der linken Koronararterie eine von der Herzleistung unbeeinflußte Mehr-Durchblutung, während in der rechten Kranzarterie der pulmokoronare Reflex sich als Konstriktion auswirkte.

Schon Clairmont (37) hob die Schädigung des Herzmuskels und der Herzganglien durch Eindringen von Luftbläschen in die Koronarvenen hervor. Zur Darstellung dieses Geschehens erwies es sich als zweckmäßig, die Injektion des Kontrastmittels erst im Anschluß an die Luftembolie vorzunehmen. Wie schon gesagt, gibt bei dieser Art des Vorgehens das Vorrücken der konzentrierten Thorotrastfüllung anschaulich Auskunft über das Verhalten der herabgesetzten Zirkulation in bestimmten Gefäßgebieten. Bei dem hier wiedergegebenen Versuch Nr. 17 wurde dem urethannarkotisierten Kaninchen zunächst innerhalb 20 Minuten 13 ccm einer 3%igen Hirudininlösung eingespritzt und außer der Jugularkanüle eine Kanüle in die Karotis eingebunden. Atemstillstand schon während der Narkose hatte künstliche Beatmung notwendig gemacht. Beginn der Thorotrasteinspritzung 10 Minuten nach der Luftembolie von 5 ccm. Zur Vermeidung unerwünschter Drucksteigerung im rechten Herzen wurde besonders langsam injiziert und für 5 ccm Kontrastflüssigkeit 15 Minuten Injektionszeit von 5,35—5,50 Uhr gebraucht.

Das erste wiedergegebene Kymo der Tafel 4 zeigt mit Abschluß der Thorotrastinjektion Kontrastflüssigkeit in der oberen Hohlvene, am Boden der rechten Kammer sowie den Beginn der Förderung in den Conus pulmonalis. Die Koronarvenen haben sich ausgußartig mit Thorotrastlösung gefüllt. Vorhof und Kammer sind gegeneinander nicht abzugrenzen. Das nächste wiedergegebene Kymo Nr. 2 zeigt ohne weitere Manipulation eine geringe Förderleistung des ausweislich des zugeordneten Elektrokardiogramms verlangsamt schlagenden Herzens. Die konzentrierte Thorotrastlösung füllt jetzt den Stamm und vereinzelte Verästelungen erster Ordnung der Pulmonalarterie. Der schattenhaft geringe Kontrastgehalt der unteren Hohlvene gibt einen Maßstab dafür, daß der Injektionsdruck des Kontrastmittels nicht zu hoch war, sonst wäre rückläufige Füllung der unteren Hohlvene mit konzentrierter Thorotrastlösung erfolgt. Die von Kymo Nr. 1 zu Kymo Nr. 2 feststellbare Flüssigkeitsbewegung ist also keinesfalls druckpassiv, sondern als herzsystolische Förderung zustande gekommen. Die Koronarvenen zeigen eine geringe Abnahme der Schattentiefe, die Verästelungen der unteren Koronarvene sind kaum mehr erkennbar. Rechtläufige Flüssigkeitsbewegung in den Kranzvenen ist also zweifellos, wenn auch in geringem Umfang, vorhanden. Die beiden folgenden Kymos Nr. 3 und 4 zeigen kein weiteres Fortschreiten der Thorotrastlösung in den

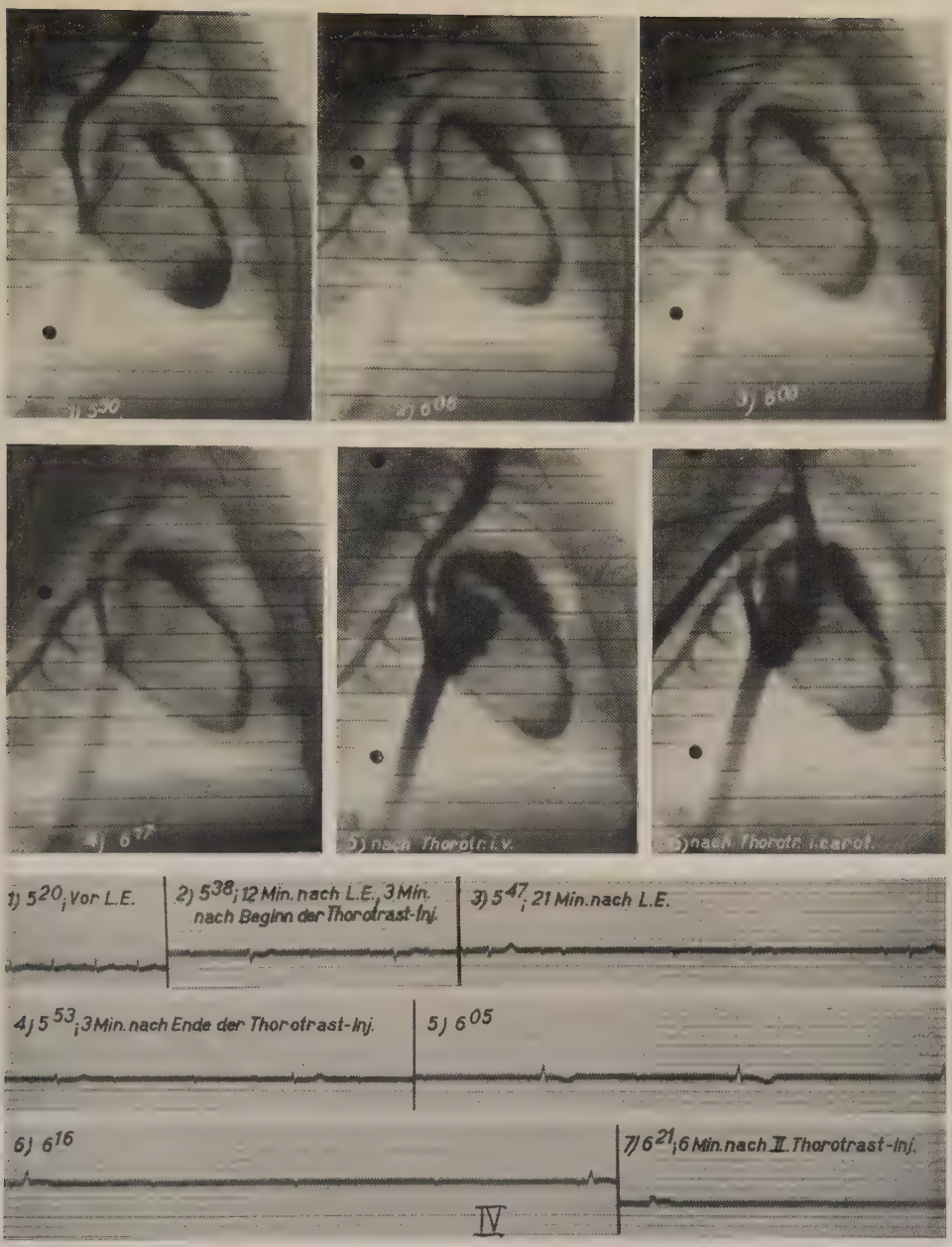

Tafel 4. Versuch 17. Kymo Nr. 1 nach Thorotrastinjektion im Anschluß an Luftembolie. Kontrastflüssigkeit in oberer Hohlvene, rückläufige Füllung der V. mammaria interna und einzelner brachiozephaler Abzweigungen der Hohlvene. Thorotrast am Boden der rechten Kammer zum Conus pulmonalis ansteigend. Ausgußartige Füllung der Koronarvenen. Kymo Nr. 2 zeigt Förderung der Thorotrastlösung in den Stamm und einzelne Verästelungen erster Ordnung der Pulmonalarterie. Kymo Nr. 3 und 4 zeigen allmähliche Abnahme der Schattendichte und Längsausdehnung des Koronarvenenausgusses, während der Kontrastgehalt der V. mammaria interna und der anderen Abzweigungen der Hohlvene durch rechtläufige Blutströmung bereits fast völlig entfernt ist. In dieser Zeit nimmt die Herzbreite durch Verkleinerung des dem linken Herzen zuzuordnenden Anteils meßbar ab. Kymo Nr. 5: Nochmals Thorotrast intravenös. Vorhof gefüllt, Trikuspidalklappe dargestellt, rückläufige Füllung der unteren Hohlvene, der V. mammaria interna und brachiozephaler Venen. Vermehrter Kontrastgehalt der rechten Kammer und des Conus pulmonalis. Stamm und Verästelungen der Aorta pulmonalis unverändert. Kymo Nr. 6: Thorotrastinjektion in linke Karotis, Füllung der Aorta und der Aortenklappe. Eine Abzweigung der V. mammaria interna projiziert sich in bogenförmigem Verlauf in die Herzsilhouette.

Verästelungen der Pulmonalarterie. Die Schattendichte der Koronarvenen nimmt ab, auch die Verringerung der Längsausdehnung des dargestellten Kranzveneninhaltes zeigt das Fortbestehen rechtläufiger Flüssigkeitsbewegung.

Die zugeordneten Elektrokardiogramme zeigen als Folge der Luftembolie totalen Block bei unregelmäßiger Vorhoftätigkeit mit zunehmend langsamer werdender Kammerautomatie. Bei Elektrokardiogramm Nr. 5, das zum Kymo Nr. 2 gehört, beträgt das Kammerintervall bereits 1 Sekunde, bei Elektrokardiogramm Nr. 6, 1 Minute vor Kymo Nr. 4, ist das Intervall sogar auf 4 Sekunden gewachsen. Nimmt man überschlagsweise ein Durchschnittsintervall von 3 Sekunden an, so sind in den 27 Minuten von Kymo Nr. 1—4 rund 540 Herzrevolutionen erfolgt. Die koronare Hämodynamik dieser 540 Herzaktionen läßt sich am Verhalten der kontrastgefüllten Venen unmittelbar ablesen. Die rechtläufige Flüssigkeitsbewegung ist außerordentlich gering. Dabei zeigt das Herz eine wenn auch herabgesetzte Fördertätigkeit seines Kontrastinhaltes: Konus, Stamm und vereinzelte Äste der Lungenschlagader haben sich gefüllt, die Breite des Herzens hat sich durch Leerlaufen des linken Herzens verkleinert.

Vor Kymo Nr. 5 wurde neuerlich unter Anwendung kräftigeren Druckes 6,0 ccm Thorotrast in die Jugularkanüle gespritzt, die Aufnahme zeigt die pralle Füllung des rechten Vorhofs und das rückläufige Eindringen der Kontrastflüssigkeit in die untere Hohlvene, die Trikuspidalklappe zeichnet sich als nach oben leicht konvexe Bogenlinie ab. Boden der rechten Kammer und Conus pulmonalis sind mit Kontrastflüssigkeit aufgefüllt. Die Abnahme der Herzbreite wird besonders augenfällig beim Vergleich des Abstandes der linken Herzkontur von der Thoraxprojektion in Höhe der das Schultergelenk schneidenden Rasterlinie. Aus der unter dem Injektionsdruck stehenden oberen Hohlvene haben sich rückläufig die Vena mammaria interna und einzelne Interkostalvenen gefüllt.

Vor Kymo Nr. 6 wurde zum Zweck besserer topographischer Übersicht schließlich noch in die Karotiskanüle 10,0 ccm Thorotrast gegeben. Man sieht die Aorta mit der suffizienten Semilunarklappe. Der rechte Vorhof hat innerhalb dieser Zeit durch Abfluß in die Hohlvene einen Teil seines Kontrastinhaltes abgegeben.

Auf der Originalaufnahme gelingt es in der Durchsicht innerhalb des Vorhofschattens sowohl eine von der Aortenwurzel abgehende Kranzarterie als auch ihr parallel die Kranzvene zu erkennen. In bogenförmigem Verlauf geht von der Mammaria interna eine Vene ab, die über die Luftaufhellung der rechten Kammer hinwegzieht.

Die bei diesem Versuch dargestellte Stauung in den Koronarvenen ist als Ursache der schweren und fortschreitenden koronaren Veränderungen des Erregungsablaufs anzusprechen. Man sieht gleichsam auf den Kymogrammen mit den persistierend gefüllten Kranzvenen die „Zyanose des Herzmuskels".

Im neueren Schrifttum wurde die Koronarinsuffizienz bisher ausschließlich unter dem Gesichtspunkt eines qualitativ oder quantitativ ungenügenden Blutangebots erörtert, die Möglichkeit tiefgreifender Störung des Koronarkreislaufs durch Abflußbehinderung blieb außerhalb der Diskussion.

Mir scheint der von mir sowohl autoptisch im Unterdruckversuch wie hier röntgenologisch erbrachte experimentelle Nachweis der von der venösen Seite bedingten Störung der Kranzgefäßdurchblutung von grundsätzlicher Bedeutung.

Klinische Wichtigkeit wird diese Möglichkeit vielleicht zur Deutung des Zustandekommens von Angina pectoris-Anfällen bei Stauung auf der venösen Seite gewinnen. Jedem Kliniker sind gelegentliche Angina pectoris-Anfälle bei jugendlichen Mitralstenosen geläufig. Ihre Erklärung bietet Schwierigkeiten, wenn die Koronarinsuffizienz ausschließlich von der arteriellen Seite beurteilt wird. Nach Hochrein (38) führt die Mitralstenose durch Schrumpfung von Klappen- und Sehnenfäden zu einer Verziehung der linken Seite der Aortenwurzel und dadurch zur Verengerung des linken Koronarostiums.

Es wird besonderer Untersuchungen bedürfen, um festzustellen, ob und bei welchen Krankheitszuständen die hier experimentell erwiesene Koronarinsuffizienz infolge venöser Stauung eine

Rolle spielt. Vermutlich wird in solchen Fällen der Aderlaß die rationelle Therapie der Koronarinsuffizienz darstellen. Überhaupt würde unter diesem Gesichtswinkel die Aderlaßtherapie eine andere Wertung und Verbreiterung ihrer Indikation erhalten.

Ob es bei der korpuskulären Lungenembolie zu Mikroembolien in Koronarvenen kommt, darüber konnte ich in dem mir zugänglichen pathologisch-anatomischen Schrifttum keine Angaben finden. Dem Kliniker ist eine auffällig lang anhaltende Herzschädigung nach Lungeninfarkten geläufig.

Es erhob sich die Frage, ob bei Herstellung eines koronaren Notkreislaufs der Ablauf der Lungenembolie zu ändern und das schnelle Versagen des Kreislaufs hintan zu setzen sei. Zu diesem Zweck wurde eine weitere Versuchsreihe begonnen.

Methodik: Dem narkotisierten und hirudinisierten Kaninchen wird eine Kanüle in die Karotis eingebunden, die ihrerseits an ein Gefäß mit körperwarmer sauerstoffgesättigter Warmblüterringerlösung angeschlossen ist. Bei einer Niveaudifferenz von 120 cm kann das Herz gerade noch gegen den in der Karotiskanüle herrschenden Flüssigkeitsdruck auswerfen. Wird nun eine massive venöse Luftembolie gesetzt, so erfolgt der von allen Beobachtern bestätigte plötzliche und maximale Druckabfall im großen Kreislauf, infolgedessen fließt Nährflüssigkeit durch die Karotiskanüle in die Aorta, und zwar mit einem Druck von 120 cm Wasser.

Entgegen der Erwartung ergab sich in allen 4 Versuchen ein fast schlagartiger Herzstillstand, während in den andern Versuchen nach Luftembolien gleichen Volumens und gleicher Geschwindigkeit das Herz die Luftembolie durchschnittlich um 25—30 Minuten überlebt hatte. Die Plötzlichkeit des Aufhörens der Reizerzeugung im Herzen erinnerte an das Verhalten bei der ersten Stanniusschen Ligatur, nur mit dem Unterschied, daß eine Automatie nicht in Gang kommt. Bei den in situ und unter Fortbestehen des Ringerzuflusses in die Aorta durchgeführten Herzsektionen fand sich in der erweiterten rechten Kammer und im rechten Vorhof ein Gemisch von Ringerlösung mit Blut und Luftblasen, der Inhalt floß aus dem rechten Vorhof unter abnehmendem Druck kontinuierlich ab, der systolisch kontrahierte linke Ventrikel war bis auf geringe Blutmengen leer, die Aortenklappen dicht, Zufluß von Ringerlösung in die linke Kammer fand nicht statt, während auch im linken Vorhof nachfließende, blutiggefärbte Ringerlösung, aber ohne Luftblasen, nachweisbar war.

Um den Weg der Nährflüssigkeit röntgenologisch verfolgen zu können, wurde im Versuch Nr. 11 10 ccm Thorotrast in die Schlauchverbindung von der Karotiskanüle zum Standgefäß mit Nährflüssigkeit injiziert. Bei dieser Art des Vorgehens waren nur die ersten 20—25 ccm der Ringerlösung kontrastgebend. Aufnahme 1 der Tafel 5 zeigt die Verhältnisse unmittelbar nach der Luftembolie, die Kontrastnährflüssigkeit hat die Aorta ascendens und descendens gefüllt, die Aortenklappe schließt dicht, die Koronararterien haben sich gefüllt, die erwartete Herstellung einer künstlichen Kranzgefäßdurchblutung ist also verwirklicht. Außerdem ist Abfluß der Kontrastflüssigkeit in die A. mammaria interna und rückläufige Füllung der rechten Karotis zu sehen. Die nächste Aufnahme Nr. 2 nach 1 Minute zeigt das Fortschreiten der druckpassiv beförderten kontrasthaltigen Spitze der kontinuierlich weiterfließenden Nährflüssigkeit. Die Lungenvenen sind ausgußartig dargestellt, der linke Vorhof hat sich partiell gefüllt, die Mitralklappe ist differenziert. Aber auch die obere Hohlvene ist schattenhaft erkennbar. Der rechte Vorhof und das Herzohr sind zu erkennen. Zwischen der nächsten Aufnahme Nr. 3 wurde die Einstellung der Röhre verändert, so daß ein maßstäblicher Vergleich mit den vorhergehenden Bildern nicht mehr möglich ist.

Auf der nächsten Aufnahme Nr. 3, 6 Minuten nach Beginn der künstlichen Ernährung, ist die Kontrastflüssigkeit aus den Lungenvenen herausgewachsen, die obere Hohlvene ist deutlich kontrastgefüllt, der rechte Vorhof mit der pilzförmigen Projektion des rechten Herzohrs hat sich mit Kontrastflüssigkeit gefüllt. Neben und über der Mitralklappe ist die bogenförmige Projektion der Trikuspidalklappe sichtbar, die embolisierte Luft differenziert sich sehr eindrucksvoll. Um die große Luftblase ist die Kontrastflüssigkeit herumgeflossen, die Buchten zwischen den Trabekeln sind kontrastgefüllt, Conus pulmonalis und Hauptstamm der Lungenarterie sind ausgußartig dargestellt. Nach weiteren 20 Minuten ist auf der folgenden Aufnahme Nr. 4 der Kontrastinhalt der rechten Kammer sowie der Pulmonalarterie und der oberen Hohlvene durch nachfließende Ringerlösung zum größten Teil herausgewaschen, während der rechte Vorhof seinen kontrasthaltigen Inhalt in

wenig veränderter Weise umschließt. Auch der linke Vorhof ist weniger kontrastgefüllt, doch ist die Mitralklappe noch deutlich als suffizient erkennbar.

Die erste Röntgenaufnahme dieser Tafel zeigte, daß die beabsichtigte Herstellung eines koronaren Notkreislaufs geglückt ist. Trotz dieser Verbesserung des koronaren Angebotes war der Verlauf der Luftembolien in sämtlichen Versuchen dieser Art ein wesentlich ungünstigerer, das Herz stand innerhalb 1 Minute nach Beginn des Ringerzuflusses still. Über die Ursache dieses, der Erwartung des Experimentes durchaus entgegengesetzten Verhaltens lassen sich zunächst keine zuverlässigen Angaben machen. Aber der Schluß, daß bei Luftembolie nicht das quantitativ ungenügende arterielle Angebot Ursache der Koronarinsuffizienz ist, scheint berechtigt, da die Verbesserung des Angebotes keine Verringerung des Koronarschadens bewirkte. Es liegt nahe, die von mir herausgestellte Koronarvenenstauung bei Luftembolie, die Abflußstörung infolge der Insuffizienz der thebesischen Klappe, in Zusammenhang zu bringen mit der auffallend schädlichen Wirkung dieses „Langendorff in vivo".

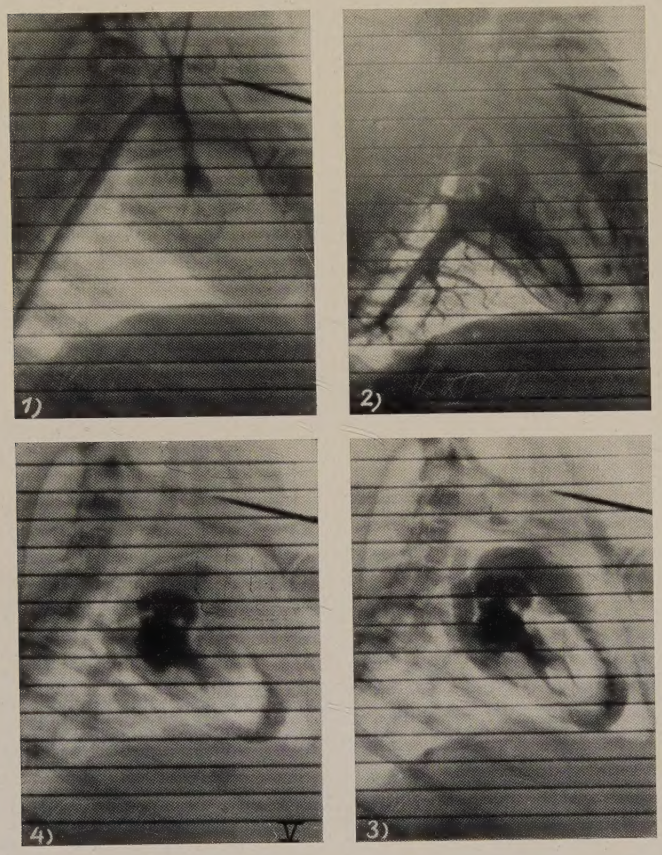

Tafel 5. Versuch 11. „Langendorff in vivo" mit im Anfangsteil kontrasthaltiger Ringerlösung bei Luftembolie. Kymo Nr. 1: Aorta mit Bulbus und Koronararterien dargestellt, Aortenklappe suffizient, Art. mammaria interna und brachiozephale Gefäße gefüllt. Kymo Nr. 2: Lungenvenen, linker Vorhof mit Mitralklappe, rechter Vorhof mit Herzohr und obere Hohlvene dargestellt. Kymo Nr. 3: Kontrastmittel aus den Lungenvenen durch nachströmende Ringerlösung herausgewaschen, obere Hohlvene, rechter Vorhof mit pilzförmigem Herzohr kontrasthaltig, Trikuspidalklappe dargestellt, linker Vorhofsinhalt an der suffizienten Mitralklappe erkennbar. Boden der rechten Kammer, Conus pulmonalis sowie die Art. pulmonalis (Kreuzung mit oberer Hohlvene) kontrasthaltig. Kontrastumflossener Luftinhalt des rechten Herzens hebt sich eindrucksvoll ab. Kymo Nr. 4: Kontrastinhalt der rechten Kammer, der Pulmonalarterie und oberen Hohlvene fast völlig herausgewaschen, rechter Vorhof nur wenig verändert. Die Serie zeigt den Abfluß der Kontrastflüssigkeit in den großen Kreislauf, die Kranzgefäße und den Bronchialkreislauf mit seiner Kommunikation zum linken Vorhof durch die Lungenvenen sowie zum rechten Vorhof durch die obere Hohlvene.

Der kontinuierlich mit einem Druck von 120 cm Wasser in die Aorta einströmenden Nährflüssigkeit stehen 3 Wege offen: der große Kreislauf, die Kranzgefäße und endlich die Kommunikation mit dem Bronchialkreislauf.

Gundermann hat l. c. in seinen Embolieарbeiten auf die Sonderstellung der Bronchialvenen hingewiesen. Die vorderen Bronchialvenen münden in Zweige der Vena pulmonalis ein und schicken ihr Blut in den linken Vorhof. Die hinteren Bronchialvenen sammeln sich an der Lungenwurzel und münden rechts in die Vena azygos, links gewöhnlich in den oberen Interkostalvenenstamm, ihr Inhalt gelangt über die obere Hohlvene in den rechten Vorhof. Die Bronchialvenen haben so als einzige Venen Beziehungen zu beiden Herzhälften. Dieser Abfluß zu beiden Herzhälften ist auf den Aufnahmen eindrucksvoll dargestellt.

Der Bronchialkreislauf hat in der Klinik bisher ein sehr stiefmütterliches Interesse gefunden. Es erhebt sich die Frage, ob der hier unter ganz abnormen Druckverhältnissen am absterbenden Herzen dargestellte Abfluß aus der Aorta in den Bronchialkreislauf besondere Bedeutung gewinnen kann. Den Versuchsverhältnissen am nächsten kommen vielleicht Zustände von krisenhafter Blutdrucksteigerung, die meist bei durch angiospastischem Myokardschaden allgemein geschädigtem Herzen auftreten. Sehr häufig wird dabei eine eigentümliche Form der Dyspnoe beobachtet, die W. Frey (39) als aortale Dyspnoe vom Asthma cardiale sowohl als auch vom cerebralen Asthma unterschieden wissen will. Es ist nicht von der Hand zu weisen, daß bei solchen Zuständen eintretende abnorme Füllung des Bronchialkreislaufes ihrerseits reflektorische Dyspnoe auslöst, die infolge ihrer Genese auch eine therapeutische Sonderstellung einnimmt. Der unmittelbare Nutzen der Nitrite sowie der Belladonna bei bestimmten Formen der Dyspnoe ist der Klinik geläufig. Mehr als ein Fingerzeig kann auf Grund des oben geschilderten Versuches natürlich nicht gegeben werden.

Zum Schluß obliegt mir die angenehme Pflicht, Herrn Dr. med. Gaul für die liebenswürdige operative Assistenz bei der Ausführung der Versuche meinen Dank abzustatten.

Zusammenfassung

Dosierte venöse Luftembolie wurde am Kaninchen autoptisch, röntgenkymographisch unter Anwendung der Kontrastblutmethode und elektrokardiographisch beobachtet, dabei ergab sich:

1. Die Lungenkapillaren werden von der embolisierten Luft nicht passiert, bei Unterwassersektionen in der Unterdruckkammer war Luft weder in den Binnenräumen des linken Herzens noch in den Koronararterien nachzuweisen.
2. Es tritt Luftblutgemisch in die Kranzvenen ein. Der Inhalt des rechten Vorhofs läßt sich über die angeschnittenen Koronarvenen entleeren.
3. Diese gestörte koronare Hämodynamik ließ sich durch intravenöse Thorotrastinjektion röntgenologisch darstellen; die Kontrastfüllung persistierte 540 Herzaktionen.
4. Die schnell einsetzende, fortschreitende Koronarinsuffizienz bei Luftembolie ist nicht so sehr durch die Herabsetzung des arteriellen Blutangebotes, sondern in erster Linie durch die Abflußbehinderung in den Koronarvenen bedingt.
5. Wiederherstellung des Aortendruckes bzw. die Verhinderung des Druckabfalls hat keineswegs Besserung der Koronarinsuffizienz zur Folge. Das Eindringen der Nährflüssigkeit in die Kranzarterien bei Bedingungen, die dem Langendorff-Herz entsprechen, wurde bildlich erfaßt.
6. Das Verhalten des kollateralen Bronchialkreislaufes mit seinem in Beziehungtreten zum rechten und linken Vorhof wurde röntgenologisch erfaßt und seine klinische Dignität erörtert.
7. Das Fortbestehen einer nur Bruchteile des normalen Schlagvolumens fördernden Minimalzirkulation durch topographisch bestimmte Gefäßbezirke der Lungenstrombahn kam zur bildhaften Darstellung.
8. Die myogene Querdehnung des rechten Herzens, das Leerlaufen des linken Herzens und der Aorta, die verringerte Füllung der Lungenstrombahn sowie die strotzende Füllung der unteren Hohlvene bei Luftembolie kam zur bildhaften Darstellung.
9. Die nach der Intensität der kymographischen Dichtigkeitsschwankungen beurteilte Förderleistung des Herzens nimmt im Bereich der linken Kammer früher ab als rechts, sie erlischt unter Abnahme der Herzfrequenz innerhalb von 5—10 Minuten nach der Embolie, während elektrokardiographisch noch 20—40 Minuten lang Herzaktionen nachweisbar bleiben.

Schrifttum

1. Frey, S., Die Luftembolie. Leipzig 1933. — 2. Haselhorst, Experimentelle Untersuchungen über venöse Luftembolie. Arch. Gynäk. 122. — 3. Jehn und Naegeli, Experimentelle Untersuchungen über Luftembolie. Z. exper. Med. 6. — 4. Jürgensen, Luft im Blute. Dtsch. Arch. klin. Med. 31 und 41. — 5. Richter, Die Bedeutung des Lufteintritts in die Venen. Arch. wiss. u. prakt. Tierhk. 31. — 6. Frey, S., Experimenteller Beitrag für venöse Luftembolie. Verh. dtsch. Ges. Chir. 1927. — 7. Wolf, Experimentelle Studien über

Luftembolie. Virchows Arch. 174. — 8. Gundermann, Über Luftembolie. Mitt. Grenzgeb. Med. u. Chir. 33 (1921): 261. — Derselbe, Über das Herzmühlengeräusch des Herzens usw. Ebenda S. 78. — 9. Wefer, Zerebrale Luftembolie. Beitr. Klin. Tbk. 31. — 10. Stargardt, Über Luftembolie im Auge. Beitr. Klin. Tbk. 28. — 11. Radnai und Mossonyi, Über die zirkulationspathologischen Probleme der venösen Luftembolie. Z. exper. Med. 98 (1936): 755. — 12. Dieselben, Über die gefäßverengenden Pulmokoronarreflexe. Z. exper. Med. 98 (1936): 651. — 13. Uhlenbruck und Strahtmann, Über das Elektrokardiogramm nach Luftembolie. Z. Kreislaufforsch. 20 (1928): 193. — 14. Stepp und Parade, Untersuchungen und Betrachtungen über den plötzlichen Herztod durch Kammerflimmern. Münch. med. Wschr. 1928, 44. — 15. Parade, Über die Störungen des Herzrhythmus und das Absterben des Herzens bei experimenteller Embolie von Luft und Kohlesuspension in den linken Ventrikel. Arch. exper. Path. (D.) 138 (1928): 45—46. — 16. Egedy, Dudits und Radnai, Elektrokardiographischer Nachweis durch Luftembolie verursachter Herzschädigungen. Z. exper. Med. 92 (1933): 324. — 17. Scherf und Schönbrunner, Über Herzbefunde bei Lungenembolien. Z. klin. Med. 128 (1935): 455. — 18. Sauerbruch, Chirurgie der Brustorgane. Verlag Springer, Berlin 1928. — 19. Brauer, Klinische und experimentelle Erfahrungen über Luftembolie. Verh. dtsch. Kongr. inn. Med. 1913. — 20. Pfanner, Über die Todesursache bei Luftembolie. Münch. med. Wschr. 83 (1936): 591. — 21. Neumeyer, Über die Todesursache bei venöser Luftembolie. Münch. med. Wschr. 83 (1936): 927. — 22. Boehme, Bewegungsstudien an den Binnenräumen von Herz und Gefäßen, in: Stumpf, Weber und Weltz, Röntgenkymographische Bewegungslehre innerer Organe. Verlag G. Thieme, Leipzig 1936. — 23. Stumpf, Die Kymographie und ihre Technik. Verlag G. Thieme, Leipzig. — 24. Kirch, E., Über Größen- und Massenveränderungen der einzelnen Herzabschnitte bei Herzklappenfehlern, insbesondere bei Mitralstenose und Aortenstenose. Verh. dtsch. Ges. inn. Med. 1929. — Derselbe, Der Entwicklungsablauf der rechtsseitigen tonogenen Herzdilatation bei Mensch und Versuchstier und seine physiologische Erklärung. Virchows Arch. 291 (1935): 682. — 25. Mc. Ginn und P. D. White, Amer. J. med. Assoc. 1935: 1473. — 26. Goldenberg und Rothberger, Über Angina pectoris bei Koronarstenose. Z. Klin. Med. 123 (1933): 490. — 27. Wenckebach, Klin. Wschr. 1932 II: 64. — 28. Bainbridge, J. Physiol. (Brit.) 49 (1915): 45. Zit. nach Tigerstedt, Physiologie des Kreislaufes. Berlin und Leipzig 1921. — 29. Franck und Alwens, Münch. med. Wschr. 1910, 18. — 30. Kretz, Zur Kenntnis der Gesetze der embolischen Verschleppung. Verh. dtsch. Ges. Path. 1912: 273. — 31. Alwens und Frick, Über die Lokalisation von Embolien in der Lunge. Frankf. Z. Path. 15 (1914), 3. — 32. Hochrein, Verh. dtsch. Ges. Kreisl.forsch. 1935. — 33. Hochrein und Schneyer, Zur Pathogenese der Lungenembolie. Münch. med. Wschr. 84 (1936): 1929. — 34. Lichtheim, Die Störungen des Lungenkreislaufes und ihr Einfluß auf den Blutdruck. Berlin 1876. — 35. Schwiegk, Verh. dtsch. Ges. inn. Med. 1935. — 36. Eckhard, Verh. dtsch. Ges. inn. Med. 1936. — 38. Clairmont, Zur Behandlung der Luftaspiration. Verh. dtsch. Ges. Chir. 1910. — 38. Hochrein, Der Koronarkreislauf. Verlag Springer, Berlin 1932. — Derselbe, Angina pectoris. Entstehung und Behandlung. Med. Klin. 1937. — 39. Frey, W., Die Herz- und Gefäßkrankheiten. Verlag Springer, Berlin 1936, S. 88.